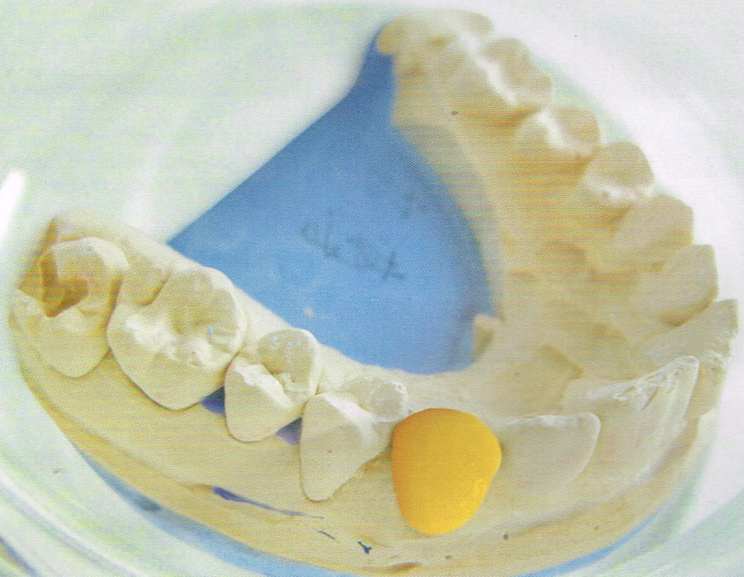


CASO CLÍNICO

AUTO





TRASPLANTE

del canino inferior retenido, colocado en el lugar de un canino superior.

Reporte de un caso

Myriam Virginia González Ramírez.^a
Dra. Beatriz Gurrola Martínez.^b
Dr. Adán Casasa Araujo.^c

^a Residente de segundo año de la Maestría de Ortodoncia y Ortopedia Maxilofacial del Centro de Estudios Superiores de Ortodoncia (CESO).
^b Profesor de la maestría del CESO y profesor de carrera de tiempo completo Titular "C" en la FES Zaragoza.
^c Director del CESO.

Resumen

Se reporta el caso de un paciente de sexo femenino de 19 años 11 meses, clase I esquelética, hipodivergente, clase I molar derecha, clase III molar izquierda, con clases caninas no determinadas por ausencia de 13 y 23; el canino inferior izquierdo está retenido a nivel de la sínfisis, con las líneas medias dentales desviadas; los premolares tienen las raíces cortas. El paciente asiste a la primera consulta con *brackets* y refiere tener el hábito de queilofagia. Los objetivos del tratamiento planteados fueron: corrección de malposiciones dentarias maxilar y mandibular, autotrasplante del 33 a la posición del 13, obtener clase I molar izquierda, conseguir adecuado *overjet* y *overbite*, obtener línea media dental superior coincidente con el centro del incisivo inferior y mantener clase I molar derecha. Los resultados obtenidos fueron satisfactorios, se logró un perfil facial armónico, clase I molar y canina bilateral, correcta intercuspidación.

Palabras clave: autotrasplante, ausencia de caninos, raíces cortas de premolares.

Abstract

We report a case of a female patient of 19 years 11 months, Class I skeletal hypodivergent, class I right molar, class III left molar, canine classes not determined by the absence of 13 and 23, lower left canine level retained the symphysis, dental midlines deviant, roots short in premolars 1.4, 1.5, 2.4, 2.5, patient attends first consultation with brackets and queilofagia referred to as habits. Treatment goals were raised, removal of the patients presenting appliances, correcting maxillary and mandibular dental malpositions, autotransplantation of 33 in position 13, left molar class I get, get proper overjet and overbite, get superior dental midline coincident with lower central incisor, molar class I keep right. The results were satisfactory, achieving a harmonious facial profile, Class I molar and canine bilateral intercuspidation correct.

Keywords: autotransplantation, no canines, premolars short roots.

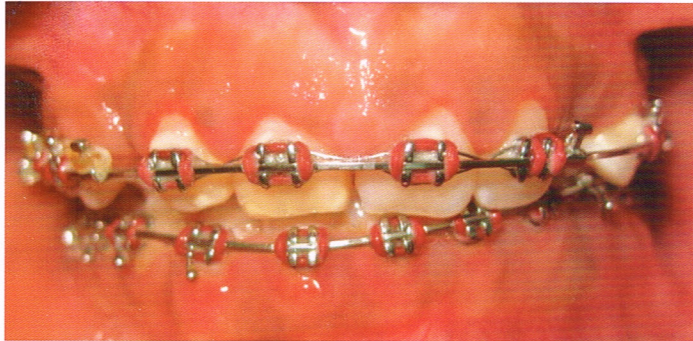


Figura 1.
Foto intraoral de frente con los brackets.

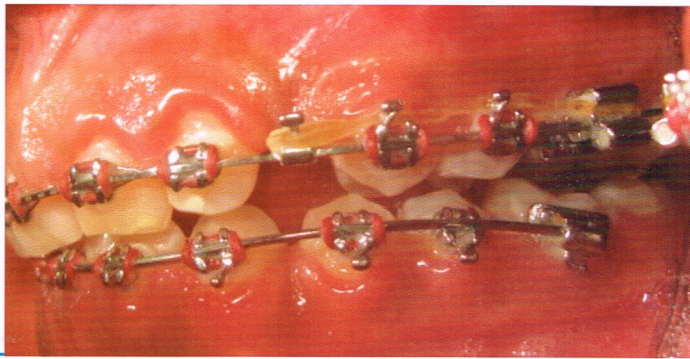


Figura 2.
Foto lateral derecha.

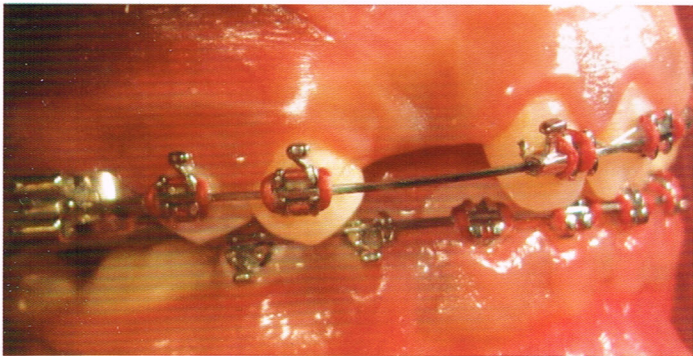
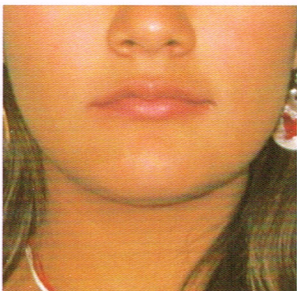
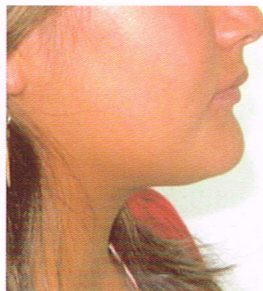
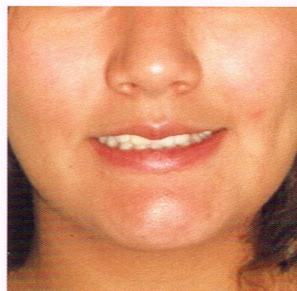Figura 3.
Foto lateral izquierda.



A



B



C

Figura 4. Foto extraoral de frente. (A)

Figura 5. Foto de perfil. (B)

Figura 6. Sonrisa de frente. (C)

Introducción

El manejo mecánico de los dientes retenidos es una tarea de rutina para la mayoría de los ortodoncistas, pero ciertas retenciones pueden verse frustradas, ya que el resultado estético puede ser impredecible si el cirujano descubre incorrectamente el diente retenido.¹ La retención de los caninos es una anomalía en la cual el diente se encuentra impedido para erupcionar, ya sea por un hueso o por dientes adyacentes. Esta retención puede ser considerada como tal cuando la erupción del diente se ha demorado y existe evidencia clínica o radiográfica de que no tendrá lugar.² Según Moss, después de los terceros molares, el canino superior es el que se retiene con mayor frecuencia, presentándose comúnmente en el aspecto palatino y siendo la retención unilateral mucho más frecuente que la bilateral.³ El pronóstico para mover los caninos retenidos depende de gran variedad de factores, como la posición del diente retenido en relación a los dientes adyacentes, su angulación, la distancia que debe ser movido, la dilaceración radicular y la posible presencia de anquilosis o reabsorción radicular.² El autotrasplante dentario es el traslado de un diente de su alveolo a otro sitio, a un alveolo post-extracción o a un alveolo quirúrgico, en la misma persona. Los autotrasplantes realizados con mayor frecuencia son los de terceros molares y premolares. La literatura reporta distintos resultados, pero las técnicas realizadas en forma adecuada y sobre bases biológicas establecidas han obtenido buenos resultados.⁴

Reporte del caso

Se presenta una paciente de sexo femenino, de 19 años 11 meses, que acude a la consulta presentando *brackets* y refiriendo necesidad de información, ya que desea cambiar de doctor. Se muestran las fotografías intraorales de frente, lateral derecha e izquierda de la paciente con la aparatología (figuras 1-3).

En el examen clínico en su fotografía extraoral de frente (figura 4), se observa como una paciente aparentemente simétrica, normo-

facial, con perfil cóncavo (figura 5). En su foto de sonrisa se observa la línea media maxilar coincidente con la línea media facial (figura 6).

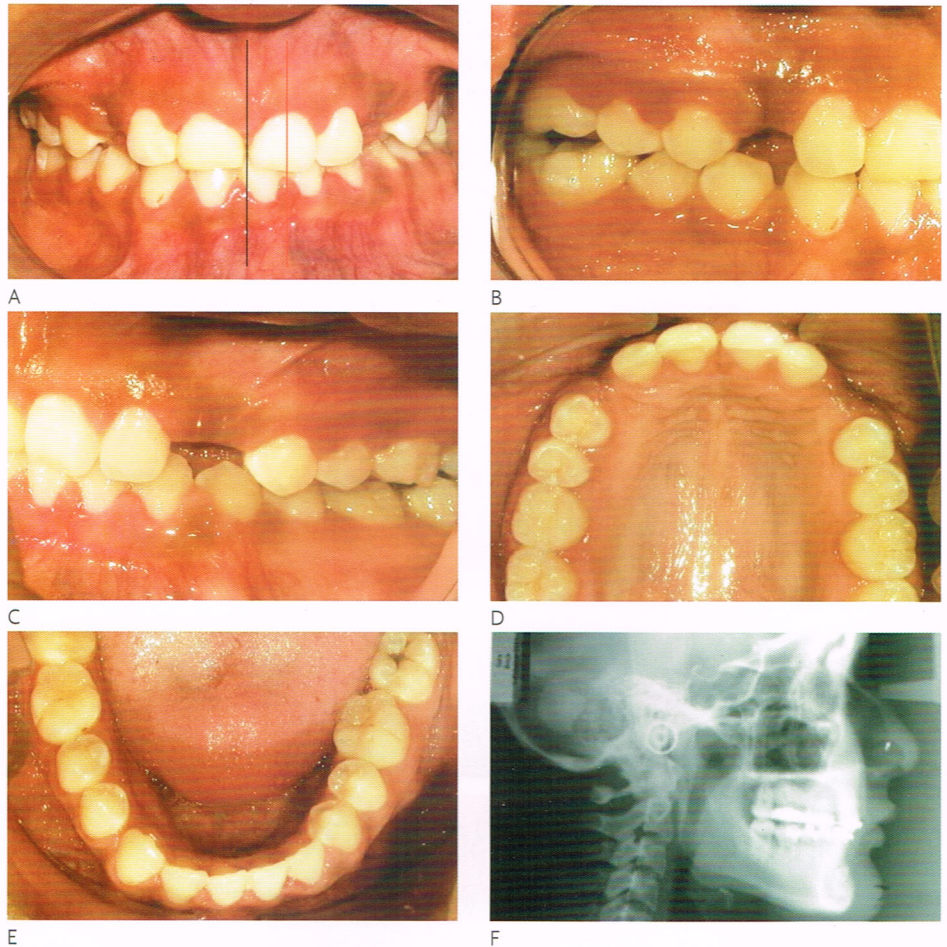
En los estudios intraorales (figura 7) se observa la desviación de las líneas medias dentales; la línea inferior se observa 6 mm desviada a la izquierda en relación con la superior, un *overbite* de 30% y la ausencia de las UD 13 y 23.

En las fotografías intraorales derecha e izquierda (figuras 8 y 9), corroboramos la clase I molar derecha, clase III molar izquierda, las clases caninas no determinadas por la ausencia de las UD 13 y 23 y un *overbite* aumentado al 50%; en las fotografías intraorales superior e inferior observamos la forma de arco oval (figuras 10 y 11).

En cuanto a sus estudios radiográficos, la imagen lateral del cráneo nos muestra el patrón de crecimiento hipodivergente, su clase I esquelética y la retro inclinación de los incisivos superiores; también se puede observar el canino inferior retenido a nivel de la sínfisis mandibular (figura 12).

En su radiografía panorámica digital (figura 13) observamos 26 dientes permanentes presentes y ausencia de UD 13, 18, 23, 28, 38 y 48; la UD 33 se observa retenida en sínfisis, y hay un aceptable paralelismo radicular. En las figuras 14 y 15 se presentan los cortes tangencial y trasversal del estudio de Cone Beam, donde se observa la posición de la UD 33.

El plan de tratamiento se llevó a cabo en el Centro de Estudios Superiores de Ortodoncia. Consistió en dos fases de tratamiento, una fase quirúrgica, que constaba de auto-trasplante del 33 en lugar del 13, y una fase ortodóntica para la corrección del apiñamiento maxilar y mandibular, obtención de clase I molar izquierda y un adecuado *overbite* y *overjet*, así como una línea media dental superior con el centro del incisivo central inferior, mediante la alineación y nivelación; seguido a esto se terminó con el



Figuras 7-12.
(A) Foto Intraoral de frente pretratamiento. (B) Foto lateral derecha pretratamiento. (C) Foto lateral izquierda pretratamiento. (D) Foto oclusal superior. (E) Foto oclusal inferior. (F) Radiografía lateral.

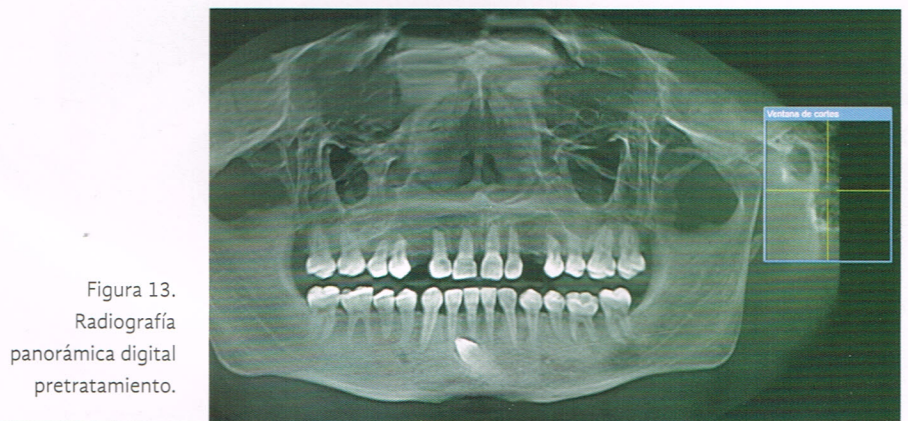


Figura 13.
Radiografía panorámica digital pretratamiento.

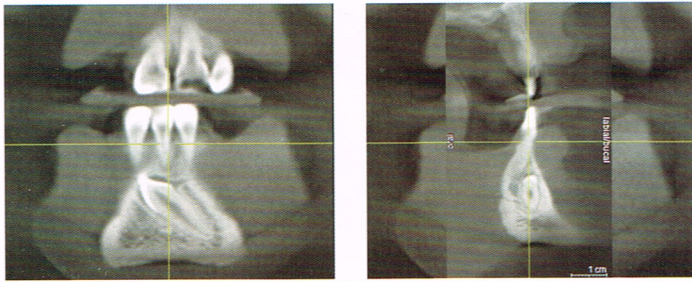


Figura 14-15
Corte tangencial
de Cone Beam.
Sección trasversal
de Cone Beam.

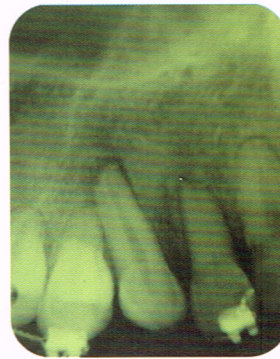
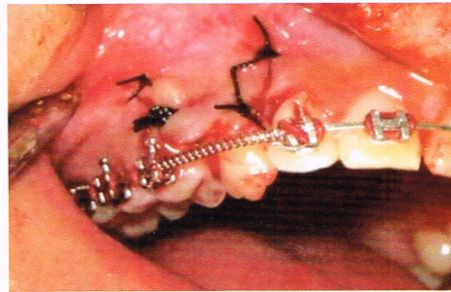
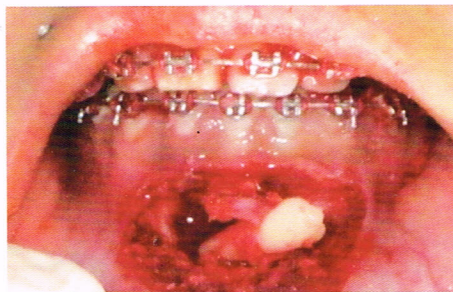
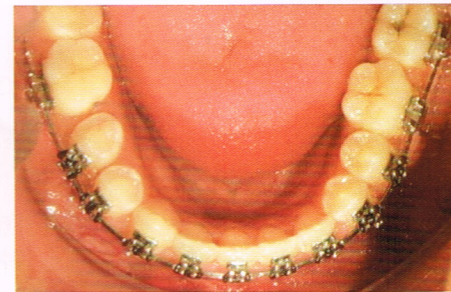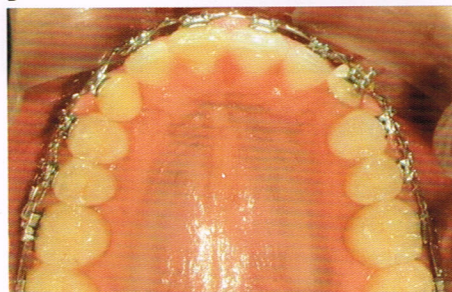
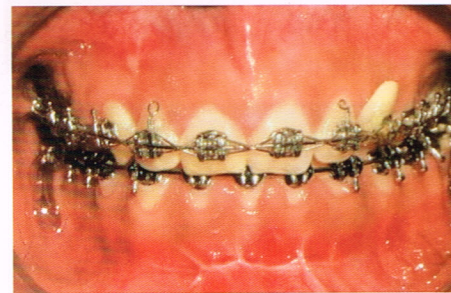

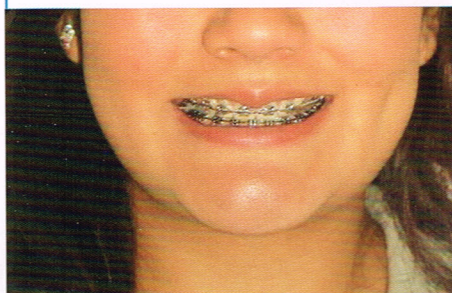
Figura 16-22
(A) Exposición quirúrgica del 33.
(B) Autotrasplante en el lugar del 13.
(C) Radiografía periapical de control.
(D) Extraoral de sonrisa. (E) Intraoral de frente de progreso. (F) Oclusal superior de progreso. (G) Oclusal inferior de progreso.



detallado y retención. Como objetivos principales del tratamiento, en la fase quirúrgica se propuso la extracción y autotrasplante del 33 y su colocación en el lugar del 13. Este procedimiento se hizo bajo anestesia local; primero se ejecutó la exposición quirúrgica del 33 y posteriormente se efectuó la preparación del nicho receptor para su colocación en la posición del 13. La pieza dentaria se dejó fuera de oclusión y sin aditamento; a los 8 días de realizado el autotrasplante, se realizó una radiografía periapical de control (figuras 16-18).

En la fase ortodóncica se realizó la alineación y nivelación para obtener un adecuado espacio para los caninos superiores, el autotrasplante del 33 en el lugar del 13, se mantuvo espacio para realizar una restauración con implante en el 23, detallado y retención. En las fotografías de progreso podemos observar la coincidencia de la línea media dental superior con el centro del incisivo inferior, el autotrasplante del 13 y el espacio para la restauración del 23, la clase I molar y canina bilateral (figuras 19-24).

Resultados

El examen clínico extraoral posterior nos muestra que se mejoró el perfil facial, manteniendo un balance facial (figuras 25-27).

Intraoralmente se observa la correcta alineación y nivelación, y la obtención de líneas medias coincidentes facial y dentales superior e inferior (figura 28).

En las fotografías intraorales derecha e izquierda se observa la consolidación de las clases I molares bilaterales, canina derecha, y el adecuado espacio para la restauración del 23, correcta intercuspidación (figuras 29 y 30).

Radiográficamente, en la imagen lateral de cráneo se observan adecuadas relaciones esqueléticas y dentales, y correctas inclinaciones de los incisivos superiores e inferiores (figura 31).

En la radiografía panorámica corroboramos el adecuado paralelismo radicular, con 26 dientes presentes (figura 32).

Para la retención y estabilidad del tratamiento, se colocaron retenedores circunferenciales en la arcada superior e inferior; como aún se encontraba ausente el 23, se colocó un diente para mejorar el aspecto estético de la paciente hasta que se realice la colocación del implante y su posterior restauración (figuras 33 y 34).

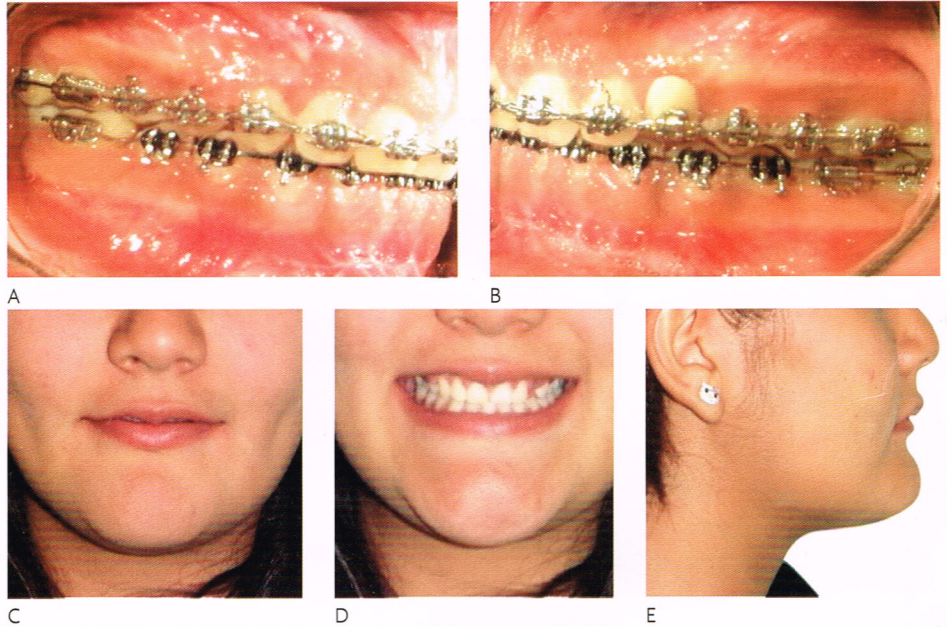
En las fotografías post-tratamiento se observan las relaciones de clase I molar bilateral y canina derecha, un espacio apropiado para la restauración del 23, la obtención de un adecuado *overbite* y *overjet* y la coincidencia de líneas medias dentales. En cuanto a la estética facial, no se observaron cambios en el perfil facial de la paciente; de igual manera, no se observó afección en la longitud de las raíces de los premolares superiores que se observaban acortadas al inicio del tratamiento.

Discusión

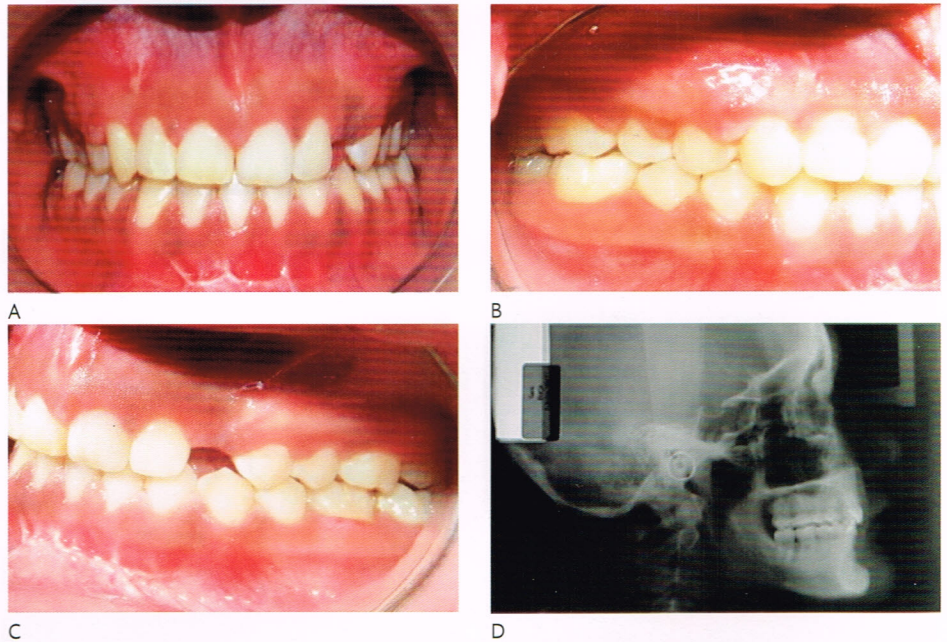
Los reportes de la literatura muestran un resultado exitoso, fluctuando entre un 74 y 100% de éxito. Éste fue un caso de autotrasplante exitoso, donde se pudo obtener un resultado estético y se logró sustituir una pieza dental ausente con un diente de la paciente que se hubiera perdido de no realizar este tipo de tratamiento.⁴⁻⁵ Al hacer un autotrasplante no se tiene la seguridad de que en un futuro no se produzca reabsorción radicular, anquilosis o cualquier patología que pueda comprometer el éxito del procedimiento, pero se tiene la certeza de que al tener éxito en los primeros tres meses, aumentarán las probabilidades de supervivencia del trasplante en el futuro.

Conclusión

En casos de pacientes que presentan raíces cortas, la toma de decisión en cuanto al tratamiento a seguir presenta variaciones. En este caso, por el acortamiento de las raíces

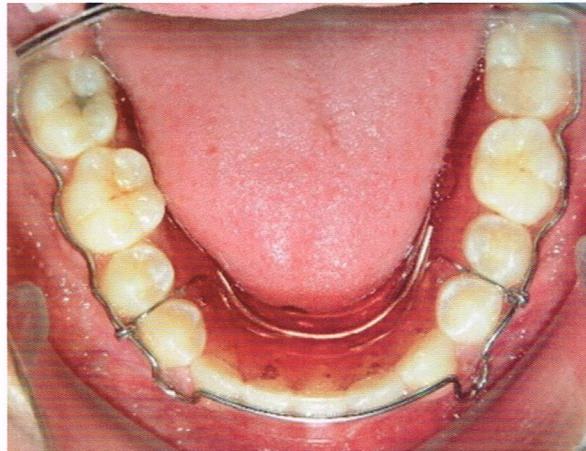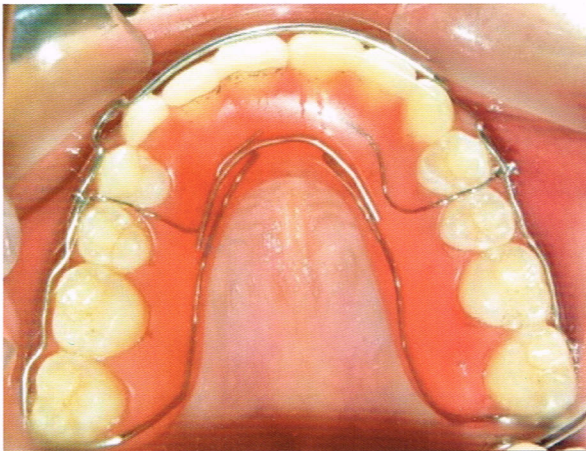
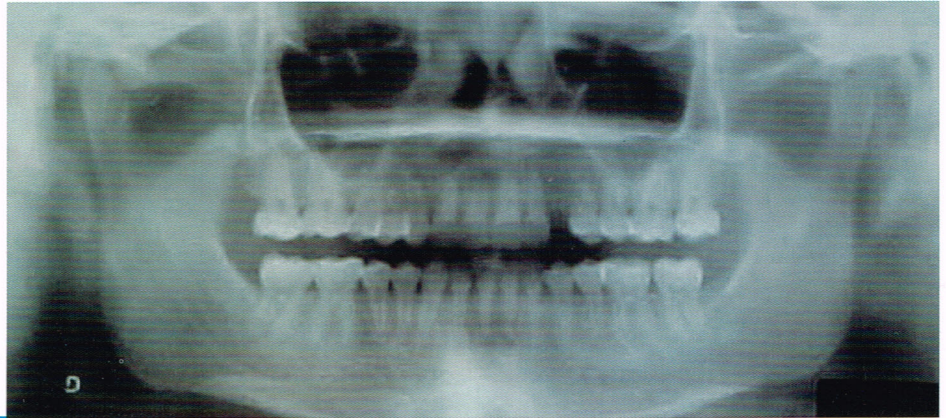


Figuras 23-27.
(A) Lateral derecha de progreso. (B) Lateral izquierda de progreso
(C) Extraoral de frente. (D) Foto de sonrisa. (E) Foto de perfil.



Figuras 28-31.
(A) Intraoral de frente.
(B) Foto lateral derecha.
(C) Foto lateral izquierda.
(D) Rx lateral de cráneo final.

Figura 32.
Radiografía
panorámica al final
del tratamiento.



Figuras 32 y 33.
(A) Foto retenedor
inferior.
(B) Foto retenedor
superior.

que presentaba en premolares superiores no se decidió cerrar los espacios de los caninos, sino mantenerlos para evitar el movimiento de los premolares y de esta manera evitar que se continuaran acortando. Los resultados obtenidos al final del tratamiento fueron bastante aceptables, aprovechando el canino inferior que se encontraba en la sínfisis mandibular y sustituyendo un canino superior perdido; es posible afirmar que el autotrasplante resultó ser un procedimiento adecuado para este caso.

Bibliografía

1. KOKICH, V. Manejo quirúrgico y ortodóncico de los caninos superiores retenidos. Rev. AAO, V. XLVI / Núm. 2. mayo - agosto de 2006.
2. AGUANA, K. Cohen, L. Padrón, L. Diagnóstico de caninos retenidos y su importancia en el tratamiento ortodóncico. Rev. Latinoamericana de Ortodoncia y Odontopediatría. Ortodoncia.ws, edición electrónica, junio 2011. Obtenible en: www.ortodoncia.ws. Consultada 06/08/13.
3. DEDDENS, C. y col. Prevalencia de caninos superiores retenidos en pacientes mexicanos mayores de 14 años de la Facultad de Odontología de la Universidad Tecnológica de México. Revista ADM 2001; vol LVIII N° 4: 138-142.
4. APARICIO, M. A.; Basili, E. A.; Castellon, Z. L. Autotrasplante dentario: revisión de literatura y casos clínicos. Revista Odontológica Mexicana. Vol. 12, Num. 4, Diciembre 2008, pp 224-230.
5. ANDREASEN, J. O. Autotransplantation of molars. In: Atlas of replantation and transplantation of teeth. WB Saunders Company Philadelphia 1992 shap. 4.

